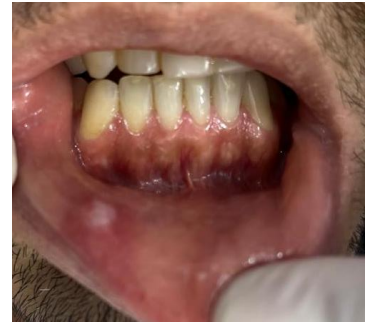

MUCOCELE

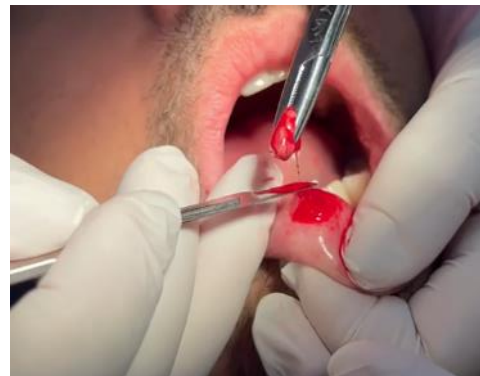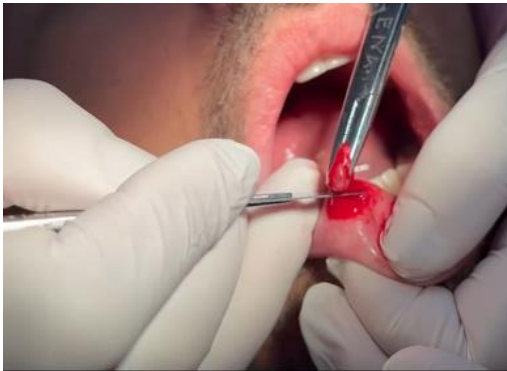CASO

Paciente de 42 años acude a la consulta por presentar una ampolla en la mucosa labial inferior compatible con MUCOCELE.

Se examina y se realiza terapia neural en zona inflamada y esperar una semana que desaparezca la lesión o mucocele.

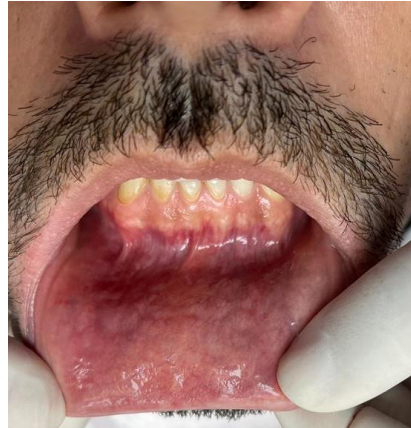

Al no desaparecer la lesión se procede a retirar el mucocele quirúrgicamente



Se envía la muestra (biopsia) al laboratorio histopatológico para corroborar histológicamente el resultado de la biopsia.

A la semana se retira los puntos de la cirugía quedando imperceptible la zona de la lesión, le realizamos terapia neural postquirúrgico para que la cicatriz no interfiera energéticamente.



RESULTADO DE LA BIOPSIA

INFORME ANATOMOPATOLÓGICO

Dr. Juan Carlos Garcés Santos **ANATOMOPATÓLOGO**
Laboratorio de Patología Patología Quirúrgica | Citopatología

Guayaquil, 04 de Agosto del 2023

Informe: 23-2309

Edad: 42 años

Paciente: CHRISTIAN ROBALINO MOSCOSO

Médico: Dra. Edith Núñez Lucio

ESPÉCIMEN

Biopsia de lesión en labio inferior.

INFORMACIÓN CLÍNICA

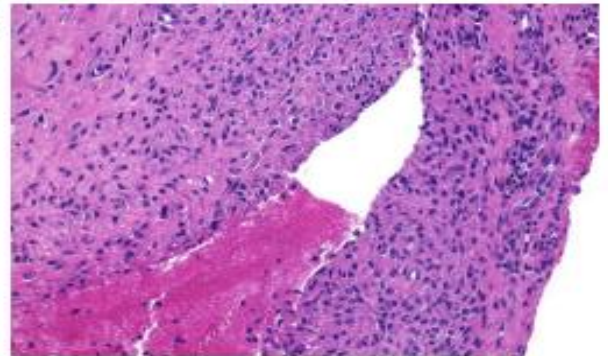
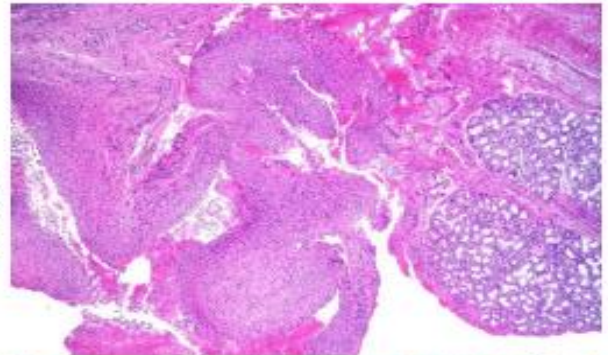
Labio inferior compatible con mucocele.

EXAMEN MACROSCÓPICO

Dos fragmentos irregulares que miden entre 1,2 y 0,4 cm, marrón rojizo de consistencia friable, cubierto de material mucoide cristalino. Se procesan íntegramente para estudio histológico en dos bloques A.B.

EXAMEN MICROSCÓPICO

Lobulillos de glándula salival menor de arquitectura conservada. Además, formación pseudoquistica limitada por proliferación histiocitaria.



DIAGNÓSTICO

Biopsia de lesión en labio inferior.

- MUCOCELE.

Dr. Juan Carlos Garcés Santos
PATÓLOGO

Snomed: T61400-M33400

IMPORTANTE SABER:

Mucocele es una de las lesiones mas comunes de la mucosa oral producida por alteración de la glándula salival menor, con un aspecto parecido a una ampolla, textura suave, translúcida, azulado, no causa dolor, tiene cierta movilidad, su forma es redonda y por lo general, mide entre 1 y 10 mm, suele ubicarse en el paladar mejillas y labios.

En algunas ocasiones estas lesiones tipo quistes suelen desaparecer sin tratamiento, y si no desaparece es necesario una pequeña intervención quirúrgica para extirparlo.

El mucocele por extravasación es frecuente en un 70% afectando niños y adolescentes con aparatología de ortodoncia principalmente en ciertos hábitos como morderse los labios, carrillo, etc

El mucocele por retención se da en adultos pasado los 30 años, se debe a una obstrucción de conductos salivales por presencia de alguna impureza en la saliva y da un aspecto más duro.

Es muy importante acudir al Odontólogo cuando encuentre alguna anomalía en los tejidos bucales y así se le brindara una atención temprana de la lesión.